

# Der Fall des Halbjahres: Das HELLP-Syndrom

Dieser Fall des Halbjahres zeigt Ihnen ein Fallbeispiel aus dem XE-5000 Case Manager. Der erste Teil erläutert Ihnen kurz die Hintergründe des Case Managers, während Sie im zweiten Teil die Originaldaten aus der Anzeige des XE-5000 Case Managers vorgestellt bekommen.

## Teil I: Der XE-5000 Case Manager

Neue Hämatologiegeräte liefern eine Vielzahl an neuen Analysenparametern. Behandelnde Ärzte kostet es daher manchmal einiges an Aufwand, sich mit der Datenflut zurecht zu finden und die für den jeweiligen Patientenfall relevanten Parameter sofort richtig zu interpretieren. Hinzu kommt, dass die Bedeutung mancher neuer Parameter für die Diagnose und ggf. auch für die Therapieüberwachung vielleicht noch gar nicht hinreichend bekannt ist. Sowohl ein gutes Zusammenspiel als auch eine klare Kommunikation zwischen dem Labor und der Klinik werden daher immer bedeutender. Fast immer ist das Ziel eine schnelle und zielgerichtete Diagnostik; zum einen, weil viele Erkrankungen eine schnelle therapeutische Reaktion erfordern, aber andererseits spielt auch der ökonomische Aspekt eine Rolle.

Der Sysmex XE-5000 Case Manager verkörpert ein völlig neues Konzept, indem er eine herausragende analytische Messtechnologie erstmals mit fallbezogenen klinischen Informationen verknüpft. Einzelne Analysenergebnisse werden dabei nicht isoliert betrachtet, sondern im Zusammenhang mit anderen Hämatologieparametern sowie vorhandenen Vorwerten mit Hilfe eines ausgeklügelten Regelwerkes ausgewertet. Tritt eine für ein Krankheitsbild spezifische Konstellation hämatologischer Parameter bei einer Blutprobe auf, wird der Anwender durch eine Bildschirmmeldung benachrichtigt und kann sich anhand eines hierzu passenden Beispielfalles genauer informieren. Der angezeigte Beispielfall und die dazugehörigen Informationen dienen daher dem Laborarzt und dem Kliniker als eine Art diagnostisches Hilfswerkzeug, das den Kliniker bei der Beurteilung der Laborergebnisse und der Diagnose aktiv unterstützen kann. Es erleichtert, komplexe Befundkonstellationen zu berücksichtigen und sich zusätzlich mit der diagnostischen Aussage neuer hämatologischer Parameter (z. B. dem Anteil unreifer Thrombozyten, IPF) vertraut zu machen. So ist das Labor in der Lage, dem Kliniker schnelle und – auch ohne weitere Hintergrundinformationen – entscheidende Hinweise zu geben, welche Erkrankung womöglich schon anhand des Blutbildes vermutet werden könnte.

Um den Datenaustausch zu vereinfachen, stehen dem Kliniker auch auf Station durch verschiedene Module (z. B. den Sysmex EXPERTviewer) Möglichkeiten zur Verfügung, direkten Einblick in diese Daten zu erhalten.

In der Routine wird Ihnen am XE-5000 Case Manager ein Beispielfall nur angezeigt, wenn eine bestimmte Parameterkonstellation auftritt und es eine sehr hohe Wahrscheinlichkeit gibt, dass das Krankheitsbild des gemessenen Patienten mit dem Beispielfall vergleichbar ist. Damit liegt der Fokus der Meldungen nicht auf der Sensitivität, sondern bewusst auf der Spezifität. Jede Befundkonstellation, die als Regel in der Software hinterlegt ist, wurden evaluiert und getestet. Für den angezeigten Fall des HELLP-Syndroms konnte eine Spezifität von 96% ermittelt werden.

Teil 2 dieses Themenblattes stellt Ihnen den kompletten Fall »HELLP-Syndrom«, der in der Software des XE-5000 Case Managers hinterlegt ist, mit allen dahinter stehenden Informationen vor.

Jeder Fall zeigt eine einseitige Zusammenfassung (Summary), in der die wichtigsten Befundauffälligkeiten, die Problematik und die Hintergründe noch mal zusammengefasst werden. Danach wird ein Beispielfall (Example Case) aus der Praxis aufgegriffen und erläutert. Im Kapitel Aus dem Labor (From the Laboratory) finden Sie die wichtigsten Analyseergebnisse des Falles, die zum Teil, um Sie mit der Technologie noch vertrauter zu machen, einem Normalbefund gegenüber gestellt sind. Ebenso werden Sie zu jedem Fall Informationen zur Grunderkrankung (Underlying Disease) sowie eine Erläuterung (Explanation) zu neuen Parametern finden, die in diesem Fall entscheidend waren. Zum Abschluss jeder Fallbeschreibung gibt es im Kapitel Weiterführende Informationen (Additional Information) eine Sammlung an Literaturquellen zum Thema.

*Zurzeit sind 15 Fälle komplett implementiert, die Fälle 16 – 27 sind gerade in Arbeit und werden in Kürze verfügbar sein.*

## **Teil II: Beispielfall »HELLP-SYNDROM« (siehe Anhang)**

### **Struktur der Case Manager Fälle**

- Zusammenfassung/  
*Summary*
- Fallbeispiel/  
*Example Case*
- Aus dem Labor/  
*From the Laboratory*
- Grunderkrankung/  
*Underlying Disease*
- Erläuterung/  
*Explanation*
- Weiterführende  
Informationen  
*Additional Information*

# Zusammenfassung

## Hämolyse mit erhöhten Leberenzymwerten und erniedrigter Thrombozytenzahl im Serum (HELLP)

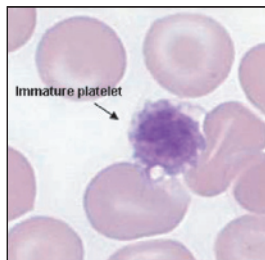
### Bei diesem hämatologischen Befund ...

- Thrombozytopenie in der Schwangerschaft
- Hohe Fraktion unreifer Thrombozyten IPF %
- Erhöhte Retikulozytenzahl

### ...ist zu berücksichtigen

Ein HELLP-Syndrom kann lebensbedrohlich für die Mutter sein, und in schweren Fällen stirbt oft auch das Kind im Mutterleib.

Deshalb ist unbedingt eine schnelle Diagnose erforderlich.



1: Unreifer Thrombozyt im Blutausstrich

### Hintergrund

Die Messung der IPF (→) trägt dazu bei, die Ursache einer Thrombozytopenie rasch festzustellen. Falls die Thrombozytopenie durch erhöhten Thrombozytenverbrauch oder vermehrte Thrombozytenzerstörung bedingt ist, ist die IPF erhöht. Bei verminderter Thrombozytenbildung im Knochenmark ist die IPF nicht erhöht. Die erhöhte Retikulozytenzahl zeigt eine stimulierte Erythropoese infolge Erythrozytenzerstörung an.

Zusammenfassung

Beispiel

Laborergebnisse

Grunderkrankung

Erläuterung

Weiterführende Informationen

Achtung!  
Dies ist lediglich ein Beispiel, das keine realen Patientendaten darstellt.

Alle Fallbeispiele stammen von  
SYSMEX EUROPE GMBH.  
© 2007 SYSMEX EUROPE GMBH

# Fallbeispiel

Zusammenfassung

Beispiel 1/2

Laborergebnisse

Grunderkrankung

Erläuterung

Weiterführende Informationen

## Fallgeschichte

Eine 27-jährige Frau in der 29. Schwangerschaftswoche erscheint mit schwangerschaftsbedingten Symptomen der Präeklampsie, hohem Blutdruck, Gesichts- und Handödemen zur Schwangerschaftsvorsorge.

## Diagnostische Situation

Hämatologisches Ergebnis mit 10,3 g/dL (6,4 mmol/L) Hämoglobin und 65.000 Thrombozyten/ $\mu$ L sowie erhöhter Retikulozytenzahl.

→ Ein HELLP-Syndrom kann lebensbedrohlich für die Mutter sein und zum Tod des Kindes im Mutterleib führen. Ist eine Sofortmaßnahme wie z. B. eine Entbindung erforderlich oder kann abgewartet werden?

## Herausforderung

Die Präeklampsie kann eine Funktionsstörung einiger mütterlicher Organe wie z. B. der Nieren, der Leber und der Blutgefäße verursachen. Die Komplikationen der Präeklampsie sind oft ausgeprägter als bei der reinen schwangerschaftsbedingten Hypertonie, meist jedoch nicht schlimmer als beim HELLP-Syndrom. Ein HELLP-Syndrom kann lebensbedrohlich für die Mutter sein, und in schweren Fällen stirbt oft auch das Kind im Mutterleib. Deshalb ist unbedingt eine schnelle Diagnose erforderlich.

## Problemlösung

Das Labor bestimmt aus der Blutprobe, die für das normale Blutbild verwendet wird, auch die Retikulozyten (RET) und unreifen Thrombozyten (IPF). Dies geschieht vollautomatisch, und die Ergebnisse liegen in weniger als einer Minute vor.

## Ergebnisse

Die Patientin hatte 14,4 % IPF, 135.000 Retikulozyten/ $\mu$ L, 17,7 % IRF und einen RPI von 2,1 (alle Werte erhöht). Dies war stark hinweisend auf eine MAHA. Die erhöhten Werte für LDH und Fibrinabbauprodukte (FDPs) sowie die Proteinurie stützten diesen Verdacht und die Diagnose des HELLP-Syndroms.

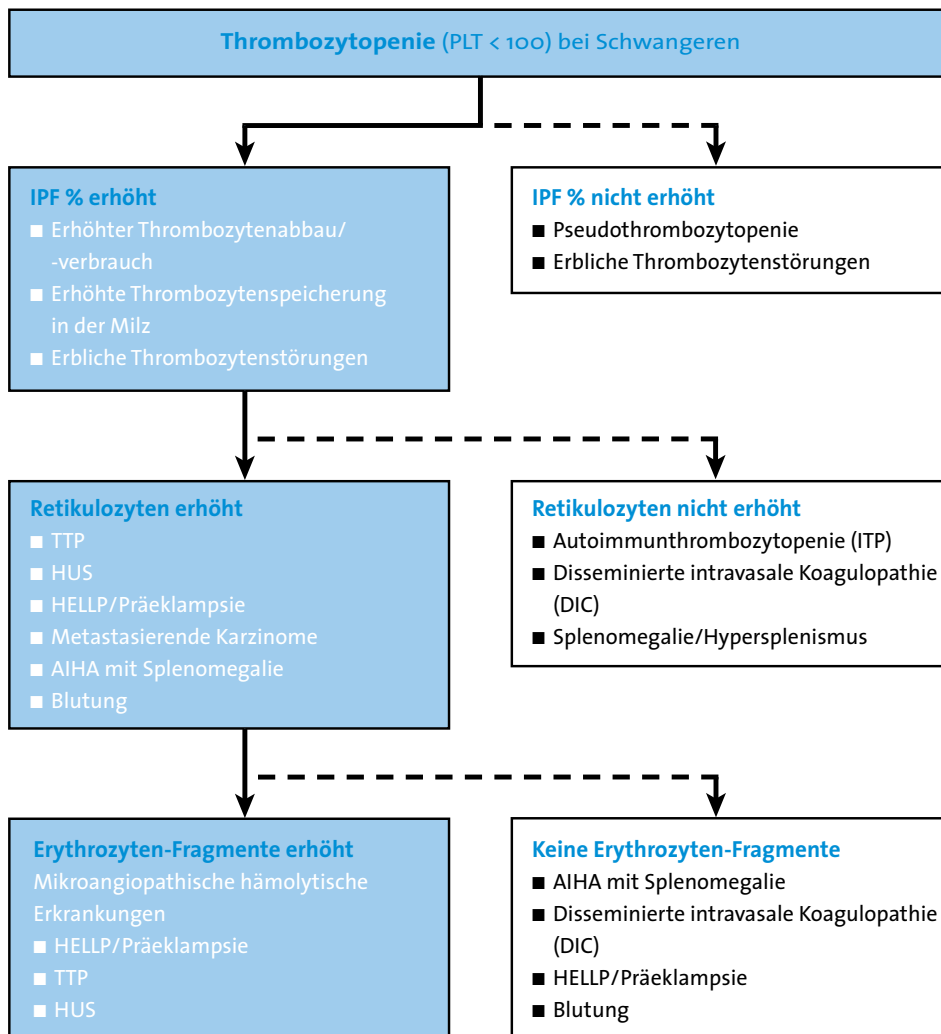
## Ausgang

Aufgrund der leichten Anämie wurde die Patientin mit Corticosteroiden und Antihypertensiva behandelt, und die disseminierte intravasale Koagulopathie (DIC) wurde mit gefrorenem Frischplasma behandelt, um die Gerinnungsproteine zu ersetzen. Fünf Tage später war ein Kaiserschnitt notwendig.

Achtung!  
Dies ist lediglich ein Beispiel, das keine realen Patientendaten darstellt.

Alle Fallbeispiele stammen von  
SYSMEX EUROPE GMBH.  
© 2007 SYSMEX EUROPE GMBH

# Fallbeispiel



2: Hämatologische Differenzialdiagnose

Zusammenfassung

Beispiel 2/2

Laborergebnisse

Grunderkrankung

Erläuterung

Weiterführende Informationen

Achtung!  
Dies ist lediglich ein Beispiel, das keine realen Patientendaten darstellt.

Alle Fallbeispiele stammen von  
SYSMEX EUROPE GMBH.  
© 2007 SYSMEX EUROPE GMBH

# Aus dem Labor

Zusammenfassung

Beispiel

Laboregebnisse

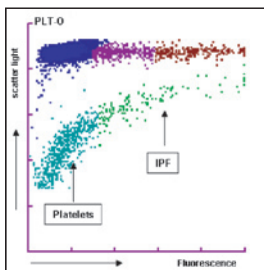
Grunderkrankung

Erläuterung

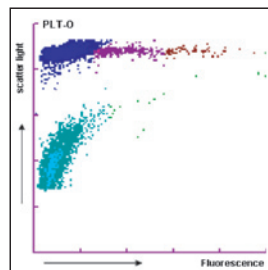
Weiterführende Informationen

Die Patientin zeigte eine Thrombozytopenie mit  $65.000/\mu\text{L}$  und 14,4% IPF, eine Retikulozytenzahl von  $135.000/\mu\text{L}$  und 17,7% IRF (RPI 2,1), alle Werte erhöht. Dies war stark hinweisend auf eine MAHA. Die erhöhten Werte für LDH und Fibrinabbauprodukte (FDPs), die Hypertonie sowie die Proteinurie stützten diesen Verdacht und die Diagnose des HELLP-Syndroms.

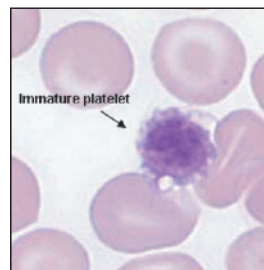
Der PLT-Fluoreszenzkanal des Analysegerätes zeigt ein auffälliges Ergebnis für den Parameter IPF (Abb. 3a), der bei Gesunden nicht so markant ist (Abb. 3b). Dies ist auf die vorhandenen unreifen Thrombozyten zurückzuführen, die im Blutausstrich erkennbar sind (Abb. 3c).



3a: IPF-Scattergramm der Patientin

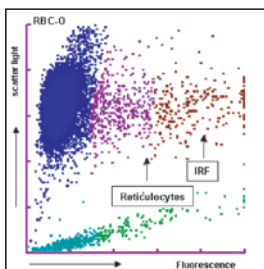


3b: IPF-Scattergramm eines Gesunden

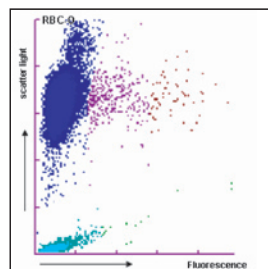


3c: Unreifer Thrombozyt im Blutausstrich

Das Scattergramm des optischen RBC-Kanals (4a) zeigt deutlich die erhöhte Retikulozytenzahl und den erhöhten Anteil unreifer Retikulozyten (IRF). Das Scattergramm eines Gesunden (4b) zeigt niedrigere Werte.



4a: RBC-Scattergramm der Patientin



4b: RBC-Scattergramm eines Gesunden

Achtung!  
Dies ist lediglich ein Beispiel, das keine realen Patientendaten darstellt.

Alle Fallbeispiele stammen von  
SYSMEX EUROPE GMBH.  
© 2007 SYSMEX EUROPE GMBH

# Grunderkrankung

## Mikroangiopathische hämolytische Anämie (MAHA)

Die mikroangiopathischen hämolytischen Anämien (MAHA) sind eine Untergruppe der hämolytischen Anämien, die durch Faktoren in den kleineren Blutgefäßen verursacht werden. Bei Erkrankungen wie z. B. dem hämolytisch-urämischem Syndrom (HUS), der disseminierten intravasalen Koagulopathie (DIC), der thrombotisch-thrombozytopenischen Purpura (TTP) sowie der malignen Hypertonie (Präeklampsie/HELLP) wird die Endothelschicht kleinerer Blutgefäße geschädigt, was zur Fibrinablagerung und Thrombozytenaggregation führt. Erythrozyten, die durch diese geschädigten Gefäße strömen, werden zerrissen. Es kommt zur Erythrozytenfragmentierung und intravasalen Hämolyse. Unter dem Mikroskop sind die geschädigten Erythrozyten als Schistozyten erkennbar. Die wichtigsten Ursachen sind:

- Thrombotisch-thrombozytopenische Purpura (TTP)
- Hämolytisch-urämisches Syndrom (HUS)
- Disseminierte intravasale Koagulopathie (DIC)
- HELLP-Syndrom und Eklampsie
- Einige weitere seltene Ursachen

In allen Fällen ist der Pathomechanismus der MAHA die Bildung eines Fibrinnetzes infolge der gesteigerten Aktivität des Gerinnungssystems. Die Erythrozyten werden durch diese Proteinnetzwerke buchstäblich zerschnitten, und die Fragmente sehen wie Schistozyten aus.

Zusammenfassung

Beispiel

Laborergebnisse

Grunderkrankung 1/2

Erläuterung

Weiterführende Informationen

Achtung!  
Dies ist lediglich ein Beispiel, das keine realen Patientendaten darstellt.

Alle Fallbeispiele stammen von  
SYSMEX EUROPE GMBH.  
© 2007 SYSMEX EUROPE GMBH

# Grunderkrankung

## HELLP-Syndrom

Die genaue Ursache des HELLP-Syndroms (Hämolyse mit erhöhten Leberenzymwerten und erniedrigter Thrombozytenzahl im Serum) ist nicht bekannt, doch eine allgemeine Aktivierung der Gerinnungskaskade gilt als eigentliches Hauptproblem. Dabei bilden sich Fibrinnetzwerke in den kleineren Blutgefäßen. Dies führt zu einer mikroangiopathischen hämolytischen Anämie: Das Fibrinnetz zerstört hindurchströmende Erythrozyten so, als ob sie durch ein Sieb gepresst würden. Zusätzlich werden Thrombozyten verbraucht. Da die Leber der Hauptort dieses Geschehens zu sein scheint, erleiden nachgeordnete Leberzellen eine Ischämie, die zu periportal Nekrose führt. Andere Organe können in ähnlicher Weise betroffen sein. Das HELLP-Syndrom führt zu einer Variante der disseminierten intravasalen Koagulopathie (DIC) mit paradoxen Blutungen, die bei Notfalloperationen ernste Probleme verursachen können. Eine Patientin, die ein HELLP-Syndrom entwickelt, steht häufig bereits wegen Schwangerschaftshypertonie unter Beobachtung, oder es besteht bereits ein Verdacht auf Entwicklung einer Präeklampsie (hoher Blutdruck und Proteinurie).

Die Inzidenz des HELLP-Syndroms wird mit 0,2–0,6 % aller Schwangerschaften angegeben. Von den Frauen mit (Prä)-Eklampsie entwickeln 4–12 % auch Zeichen eines »aufgepfropften« HELLP-Syndroms. Die Sterblichkeit beträgt 7–35 %, und die perinatale Mortalität des Kindes kann bis zu 40 % betragen. Das HELLP-Syndrom beginnt meist im Verlauf des dritten Trimenons. In seltenen Fällen wurde es bereits in der 23. Schwangerschaftswoche beobachtet.

### Behandlung

Die einzige wirksame Behandlung ist die Entbindung. Verschiedene Medikamente wurden zur Behandlung des HELLP-Syndroms untersucht, doch es liegen widersprüchliche Daten zu der Frage vor, ob Magnesiumsulfat das Risiko für Krampfanfälle und das Fortschreiten zur Eklampsie vermindern kann. Die disseminierte intravasale Koagulopathie (DIC) wird mit gefrorenem Frischplasma behandelt, um die Gerinnungsproteine zu ersetzen, und die Anämie kann Erythrozytentransfusionen erforderlich machen. In leichten Fällen können Corticosteroide und Antihypertensiva (Labetalol, Hydralazin, Nifedipin) ausreichen. Im Allgemeinen ist eine intravenöse Flüssigkeitszufuhr erforderlich.

Zusammenfassung

Beispiel

Laborergebnisse

Grunderkrankung 2/2

Erläuterung

Weiterführende Informationen

Achtung!  
Dies ist lediglich ein Beispiel, das keine realen Patientendaten darstellt.

Alle Fallbeispiele stammen von  
SYSMEX EUROPE GMBH.  
© 2007 SYSMEX EUROPE GMBH

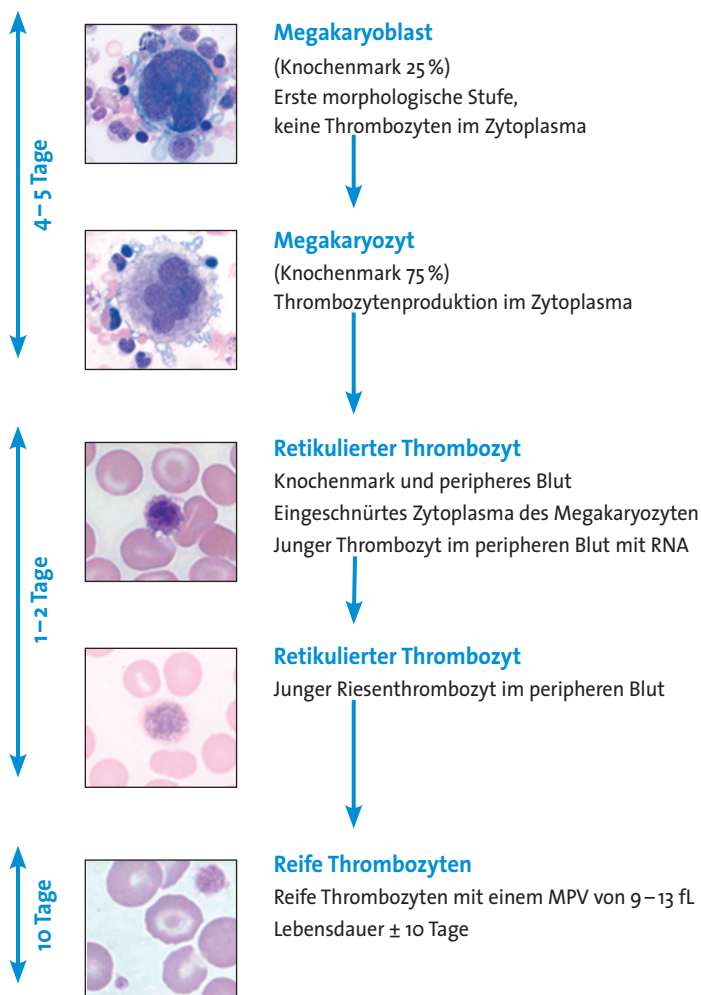


# Erläuterung

## Fraktion der unreifen Thrombozyten (IPF)

Im Jahr 1969 beobachteten Ingram und Coopersmith, dass neu gebildete Thrombozyten mit neuem Methylenblau anfärbt und lichtmikroskopisch dargestellt werden konnten. Später stellte sich heraus, dass diese Thrombozyten RNA enthalten, und es wurde vermutet, dass es sich – analog zu den Erythrozytenvorstufen, den Retikulozyten – um eine Vorstufe der Thrombozyten handelt, weshalb sie zunächst als retikulierte Thrombozyten bezeichnet wurden. Die Anzahl der retikulierten Thrombozyten entspricht der Thrombopoeseerate, d.h. sie nimmt bei steigender Thrombozytenproduktion zu und bei sinkender Produktion ab. Die Bestimmung wurde mittels Durchflusszytometrie mit den SYSMEX xE Analysegeräten möglich.

### Thrombopoese – Thrombozytenproduktion



5: Thrombopoese

Zusammenfassung

Beispiel

Laborergebnisse

Grunderkrankung

Erläuterung 1/2

Weiterführende Informationen

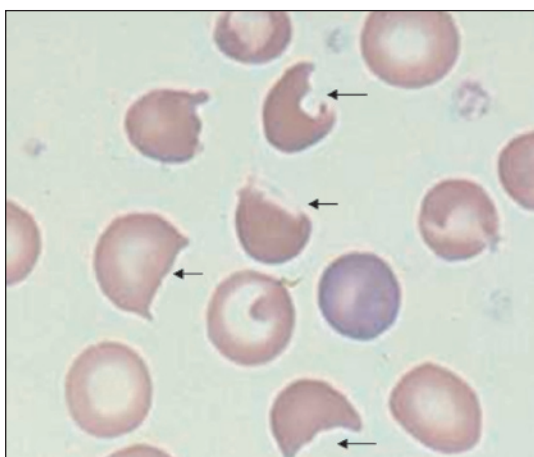
Achtung!  
Dies ist lediglich ein Beispiel, das keine realen Patientendaten darstellt.

Alle Fallbeispiele stammen von  
SYSMEX EUROPE GMBH.  
© 2007 SYSMEX EUROPE GMBH

# Erläuterung

## Fragmentozyten (Schistozyten)

Die Pfeile in Abbildung 6 zeigen auf Fragmentozyten, die morphologisch als Helmzellen bezeichnet werden. Diese Zellen entstehen meist durch eine bestimmte Art von mechanischer Schädigung. Die Helmzelle hat zwei spitz zulaufende, hornförmige Enden. Die Fragmentierung der Erythrozyten wird beim Durchströmen von Thromben (Gerinnseln) oder durch Turbulenzen im Blutkreislauf hervorgerufen. Dabei werden die Erythrozyten durchgeschnitten, und die Überreste der Zellen erscheinen unter dem Mikroskop betrachtet als Helmzellen und andere bizarre Formen. Die Diagnose der HUS-TTP wird durch mikroskopische Untersuchung des Blutes auf zerschnittene Erythrozyten gestützt.



6: Fragmentierte Erythrozyten (Helmzellen)

Zusammenfassung

Beispiel

Laborergebnisse

Grunderkrankung

Erläuterung 2/2

Weiterführende Informationen

Achtung!  
Dies ist lediglich ein Beispiel, das keine realen Patientendaten darstellt.

Alle Fallbeispiele stammen von  
SYSMEX EUROPE GMBH.  
© 2007 SYSMEX EUROPE GMBH

# Weiterführende Informationen

## Literatur

### Literatur zu unreifen Thrombozyten (IPF)

1. **Ingram M., Coopersmith A.** (1969): Reticulated Platelets Following Acute Blood Loss. *British Journal of Haematology*, 17:225–229.
2. **Kienast J., Schmitz G.** (1990): Flow cytometric analysis of thiazole orange uptake by platelets: a diagnostic aid in the evaluation of thrombocytopenic disorders. *Blood*, 75:116–121.
3. **Watanabe K., Takeuchi K., Kawai Y., Ikeda Y., Kubota F., Nakamoto H.** (1995): Automated measurement of reticulated platelets in estimating thrombopoiesis. *European Journal of Haematology*, 54:163–171.
4. **Briggs C., Kunka S., Hart D., Oguni S., Machin S.** (2004): Assessment of an immature platelet fraction (IPF) in peripheral thrombocytopenia. *British Journal of Haematology*, 126: 93.
5. **Briggs C., Hart D., Kunka S., Oguni S., Machin S.** (2006): Immature platelet fraction measurement: a future guide to platelet transfusion requirement after haematopoietic stem cell transplantation. *Transfusion Medicine*, 16:101.
6. **Kickler T., Oguni S., Borowitz M.** (2006): A clinical evaluation of high fluorescent platelet fraction percentage in thrombocytopenia. *Am J Clin Pathol*, 125:282.

### Literatur zu Thrombozyten allgemein

1. **Norfolk D.R., Ancliffe P.J., Contreras M., Hunt B.J., Machin S.J., Murphy W.G. & Williamson L.M.** (1997): Consensus Conference on Platelet Transfusion, Royal College of Physicians of Edinburgh 27–28 November. *British Journal of Haematology*, 101:609–617.
2. **Ancliffe P.J. & Machin S.J.** (1998): Trigger factors for the prophylactic platelet transfusion. *Blood Reviews*, 12, 234–238.

### Literatur zu Fragmentozyten (FRC)

1. **Jiang M., Saigo K., Kumagai S., Imoto S., Kosaka Y., Matsumoto H., Fujimoto K.** (2001): Quantification of red blood cell fragmentation by automated haematology analyser XE-2100. *Clin Lab Haem*, 23, 167–172.
2. **Saigo K., Jiang M., Tanaka C., Fujimoto K., Kobayashi A., Nozu K., Lijima K., Rxos R., Sugimoto T., Imoto S., Kumagai S.** (2002): Usefulness of automatic detection of fragmented red cells using a haematology analyzer for diagnosis of thrombotic microangiopathy. *Clin Lab Haem*, 24, 347–351.
3. **Imoto S., Murayama T., Nagai K., Hirabayashi N., Tanaka C., Misawa M., Kawasaki K., Mizuno I., Koizumi T., Kajimoto K., Takahashi T., Hara H., Kumagai S., Saigo K.** (2005): Usefulness of Sequential Automated Analysis of Fragmented red Blood Cells for the Differential Diagnosis of Thrombotic Thrombocytopenic Purpura-Hemolytic Uremic Syndrome Following Allogeneic Hematopoietic Cell Transplantation. *Lab Hematol*, 11:131–136.

Zusammenfassung

Beispiel

Laborergebnisse

Grunderkrankung

Erläuterung

Weiterführende Informationen

Achtung!  
Dies ist lediglich ein Beispiel, das keine realen Patientendaten darstellt.

Alle Fallbeispiele stammen von  
SYSMEX EUROPE GMBH.  
© 2007 SYSMEX EUROPE GMBH